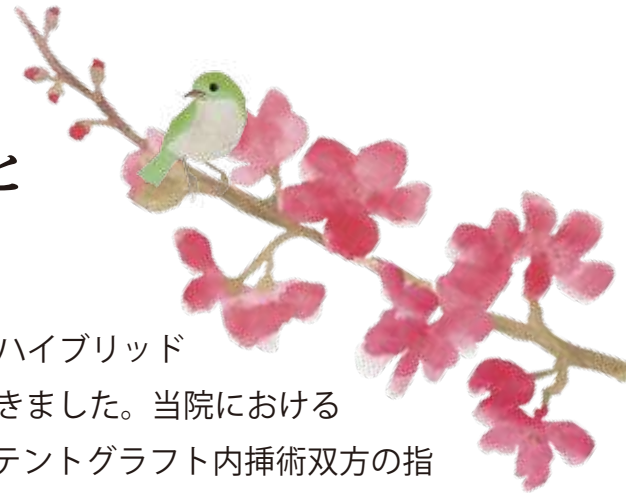

初春の候、ますますご健勝のこととお慶び申し上げます。



心臓血管外科

部長 小林豊

前号ではステントグラフト治療やハイブリッド手術室について触れさせていただきました。当院における大動脈治療は開胸・開腹手術、ステントグラフト内挿術双方の指導医資格を持つ同一術者が適応を判断して治療を行っておりますため、どちらかに偏ることなく適正な治療方法を選択可能であり、また、両者を組み合わせたハイブリッド治療も円滑に導入することができました。結果、大動脈治療において京都府のみならず近畿地方においてもトップレベルの症例数と成績を収められるまでに至りました。

これを受けて、ステントグラフト (Fig.1) やオープンステントグラフト (Fig.2)、エレファントトランク用人工血管 (Fig.3) などの特殊デバイスを院内常備とする運びとなりました。

このような特殊なデバイスは非常に高価で生産数も少なく企業在庫も限られているため、基本的には事前発注となります。そのため緊急時には企業各支店からサイズを集めてくる必要があり、手術時にデバイスの到着待ちということもしばしばありました。

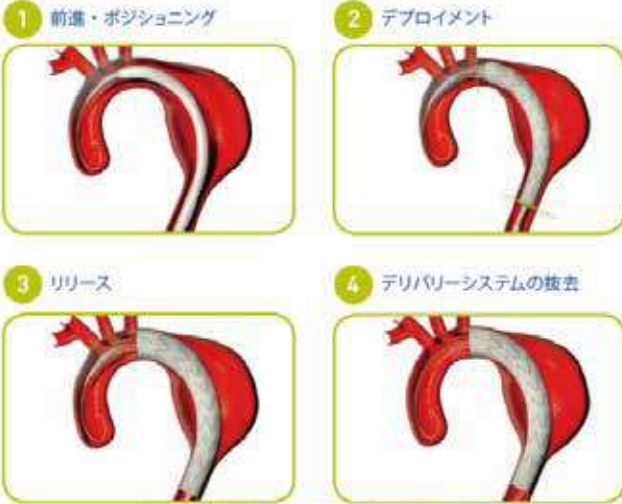絶対的な使用頻度が多いことや緊急手術が多いことから、昨年より各企業様のご厚意によりほぼすべてのデバイスですべてのサイズを院内在庫として常備することとなりました。これらのデバイスを院内で常備する施設は京都府では当科のみで、近畿地方においても数施設しかありません。

これにより治療選択の範囲がさらに広がり、緊急症例に対してもさらに迅速に対応することができます。さらなる救命率の向上にむけて、今後も一歩ずつ努力していく所存であります。

当科に命を預けていただく患者様やご紹介元の先生方からのご期待に応えるべく、今年もチーム一同、一丸となって手術治療にあたらせていただきます。今後ともご指導、ご鞭撻のほどよろしくお願いいたします。

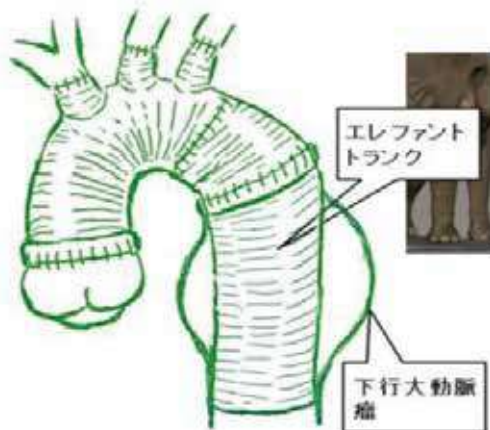
ステントグラフト内挿術 (Fig.1)

人工血管にステントといわれるバネ状の金属を取り付け、圧縮してカテーテルに収納したもの。鼠径部を切開して動脈内に挿入して留置する。当科では局所麻酔下に施行し一週間で退院可能。



エレファントトランク法 (Fig.3)

弓部置換術の際に人工血管を下行大動脈に挿入する吻合方法。吻合部の止血や広範囲動脈瘤に対して2期的に治療を要する場合などに有用である。

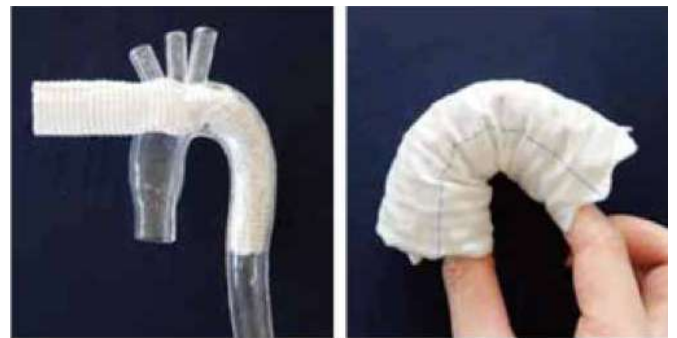

オープンステントグラフト (Fig.2)

弓部大動脈手術時に下行大動脈吻合をステントグラフトによる固定で代用する手技。人工血管移植範囲を広範囲に設定できるメリットがある。



フレキシビリティを生み出す独自のデザイン



弓部に無理なく沿う屈曲追従性・密着性

